ESTUDO RETROSPECTIVO DE EXAMES RADIOGRÁFICOS EM AVES

Retrospective study of radiographic examination in birds

SILVA, J.P; VETTORATO, M.C; CASTIGLIONI, M.C.R.; **Fernanda Michelon**[1]; VULCANO, L.C.
[1]Residente do Serviço de Diagnóstico por Imagem, Departamento de Reprodução Animal e Radiologia Veterinária, Faculdade de Medicina Veterinária e Zootecnia, Universidade Estadual Paulista, Campus Botucatu. E-mail: je_jeana@hotmail.com

Introdução/proposta – Este resumo tem como objetivo avaliar os principais achados radiográficos de aves domésticas e silvestres atendidas no período entre 2003 a 2015.
Métodos – Foi realizado o levantamento de todos os exames radiográficos realizados em aves, domésticas e silvestres, durante o período de setembro de 2003 a dezembro de 2015. Os laudos e as imagens foram avaliados por dois médicos veterinários com especialização na área de diagnóstico por imagem, sendo obtidos os seguintes dados: ordem, gênero e espécie, região avaliada, tipo de alterações e sistemas afetados. Em seguida, as informações obtidas foram analisadas através do programa de computador Microsoft®Excel 2010. **Resultados/Discussão** – Durante esse período foi catalogado um total de 1198 exames radiográficos pertencentes a 21 ordens e 60 diferentes espécies. Todas as aves radiografadas foram atendidas no Centro de Medicina e Pesquisa de Animais Selvagens, que após passarem por exames clínicos e laboratoriais, foram encaminhadas para o Serviço de Diagnóstico por Imagem. Dos 1.198 exames radiográficos realizados nos últimos 12 anos (**Tabela 1**), a ordem dos Psittaciformes apresentou o maior número (43,65%), sendo a espécie *Nymphicus hollandicus* (Calopsitas), pertencente ao gênero *Nymphicus*, a espécie prevalente (50,09%), seguida dos papagaios do gênero *Amazona sp.* (22,17%). Arnault, (2006) realizou um estudo radiográfico das afecções do sistema esquelético em aves e obteve uma prevalência da ordem dos Psittaciformes (64,68%); Santos *et al.* (2008), obteveram o *Serinus canarius* (Canário-belga) pertencente à ordem Passeriforme, nesse mesmo trabalho o *Nymphicus hollandicus* representou um valor de 8,52% dentre as 253 aves atendidas. No entanto, neste estudo, a ordem dos Passeriformes foi de 4,92%, sendo que a espécie *Serinus canarius* apresentou um percentual de 28,81%, totalizando em apenas 1,41% de todas as aves avaliadas. Com relação aos achados radiográficos encontrados, dos 1.198 exames realizados no período de estudo ocorreram 1.246 alterações, uma vez que alguns exames propiciaram mais de uma alteração radiográfica, e 166 radiografias não foram encontradas alterações dignas de nota (**Gráfico 1**). Foi averiguada uma maior ocorrência de acometimento do sistema musculoesquelético, representado por 681 casos, sendo 46,84% fraturas, 31,57% controles de fraturas, 3,96% osteopenia, 4,69% aumento de volume muscular sem alterações em tecido ósseo, 11,45% luxação/subluxação, 0,88% desvio angular e 0,58% processo degenerativo ósseo. Das imagens realizadas da cavidade celomática (448), o sistema digestório correspondeu a 261 alterações, com 49,8% de hepatomegalia, 6,89% microhepatia, 37,93% foram achados relacionados a presença de corpo estranho radiopaco em trato gastrointestinal, algumas vezes indicando presença de material metálico, 5,36% foram imagens sugestivas de dilatação do pró-ventriculo (PDD), pois durante o exame contrastado do trato gastrointestinal houve retardo na progressão do meio de contraste. No sistema respiratório foram 142 avaliações, no cardiovascular 19, já no trato urinário e reprodutor observou-se 26 casos, sendo 38,47% de prolapso de cloaca, 61,53% retenção de ovos. Obteve-se ainda 23 imagens sugestivas de neoplasias de cavidade celomática e musculoesquelético, também observados presença de 11 projéteis balísticos, o que ocasionou fraturas em algumas aves. Somando ainda 83 de outros achados radiográficos. **Conclusão** – Nesse estudo nota-se uma grande ocorrência de exames radiográficos de aves, em especial da ordem dos Psittaciformes. Dos achados radiográficos, as fraturas foram as mais encontradas. No entanto há a necessidade de estudos mais detalhados que abordem as alterações radiográficas para cada espécie de aves.

1. ARNAULT, L. S. **Estudo radiográfico das afecções do sistema esquelético em aves**. 2006. 121p. Dissertação (Mestrado em Clínica Cirúrgica Veterinária) – Faculdade de Medicina, Universidade Estadual Paulista, São Paulo.
2. SANTOS, G. G. C.; MATUELLA, G. A.; CORAIOLA, A. M.; SILVA, L. C. S.; LANGE, R. R.; SANTIN, E. Doenças de aves selvagens diagnosticadas na Universidade Federal do Paraná (2003-2007). **Pesq. Vet. Bras**. 28 (11): 565-570, 2008.

Tabela 1. Distribuição numérica (nº) e percentual (%) das aves radiografadas (2003 – 2015).

ORDEM	ESPÉCIES	Nº	(%)
PSITTACIFORMES	Agaporne (*Agapornis sp*)	17	3,25
	Arara (*Ara sp*)	22	4,20
	Calopsita (*Nymphicus hollandicus)*	262	50,09
	Maritaca (*Pionus sp*)	81	15,48
	Papagaio (*Amazona sp*)	116	22,17
	Periquito (*Brotogeris sp)*	25	4,78
		523	**43,65**
PASSERIFORMES	Andorinha	4	6,77
	Azulão (*Cyanoloxia brissonii)*	3	5,08
	Bem-Te-Vi (*Pitangus sulphuratus)*	12	20,33
	Canário (*Sicalis flaveola; Serinus canária; Myiothlypis flaveola*)	17	28,81
	Coleirinho (*Sporophila caerulescens)*	2	3,38
	Curió (*Oryzoborus angolensis; Sporophila angolensis)*	3	5,08
	Gralha Azul (*Cyanocorax caeruleus)*	4	6,77
	Pássaro Preto (*Gnorimopsar chopi)*	1	1,69
	Pixoxó (*Sporophila frontalis)*	1	1,69
	Pintassilgo (*Sporagra magellanica)*	3	5,08
	Sabiá (*Turdus sp; Emberizidae platensis; Saltator coerulescens; Mimus sp; Catharus fuscencens*)	5	8,47
	Saltador (*Saltator similis; Saltator maximus)*	1	1,69
	Sanhaço (*Tangara SP)*	2	3,38
	Tesourinha (*Tyrannus savana*)	1	1,69
		59	**4,92**
CUCULIFORMES	Anu Branco (*Guira guira*)	3	100
		3	**0,25**
COLUMBIFORMES	Asa Branca (*Dendrocygna autumnalis)*	2	13,34
	Pombo (*Columba lívia)*	9	60
	Rolinha (*Columbina*)	4	26,66
		15	**1,25**
STRUTHIONIFORMES	Avestruz (*Struthio camelus*)	6	60
	Ema (*Rhea americana)*	4	40
		10	**0,83**
CAPRIMULGIFORMES	Bacurau (*Hydropsalis albicollis)*	2	28,57
	Curiango (*Nyctidromus albicollis)*	5	71,43
		7	**0,58**
APODIFORMES	Beija-Flor	3	100
		3	**0,25**

FALCONIFORMES	Carcará (*Caracara plancus)*	37	33,94
	Falcão (*Falco sp*)	5	4,58
	Gavião	62	56,88
	Quiri-Quiri (*Falco sparverius)*	5	4,58
		109	**9,09**
STRIGIFORMES	Coruja (*Athene cunicularia; Tyto furcata; Asio stygius*)	108	100
		108	**9,01**
CICONIFORMES	Curicaca (*Theristicus caudatus)*	2	12,5
	Garça (*Ardea Alba)*	10	62,5
	Quero-Quero (*Vanellus chilensis)*	4	25
		16	**1,33**
GRUIFORMES	Frango D'água (Common Gallinule)	4	5,97
	Saracura (*Aramides saracura; Aramides sp)*	4	5,97
	Seriema (*Cariama cristata)*	59	88,05
		67	**5,59**
GALLIFORMES	Galinha (*Gallus gallus domestico*)	30	45,45
	Galo (*Gallus gallus domestico*)	15	22,72
	Peru (*Meleagris sp*)	3	4,54
	Pavão (*Pavo sp*)	14	21,21
	Jacú (*Penelope sp)*	1	1,51
	Urumutum (*Nothocrax urumutum)*	1	1,51
	Mutum Faciolata (*Crax fasciolata)*	2	3,03
		66	**5,50**
ANSERIFORMES	Ganso (*Chloephaga picta; Anser anser)*	28	59,57
	Marreco (*Tinamus solitaru)*	01	2,12
	Pato (*Cairina moschata)*	18	38,29
		47	**3,92**
TINAMIFORMES	Macuco (*Tinamus solitarus)*	2	100
		2	**0,16**
PELICANIFORMES	Maria Faceira (*Syrigma sibilatrix)*	1	50
	Soco-Boi (*Tigrisoma fasciatum)*	1	50
		2	**0,16**
CORACIIFORMES	Martin Pescador (*Chloroceryle sp)*	1	100
		1	**0,08**
PICIFORMES	Pica-Pau	6	5,45
	Tucano	104	94,55
		110	**9,18**
SPHENISCIFORMES	Pingüim	4	100
		4	**0,33**

ACCIPITRIFORMES	Urubu (*Coragyps atratus; Sarcoramphus papa; Cathartes sp*)	6	100
		6	**0,50**
NYCTIBIIFORMES	Urutal (*Nyctibius sp*)	1	100
		1	**0,08**
*ND	ND	39	100
		39	**3,25**
TOTAL		**1198**	**100**

(*ND = Espécie não identificada)
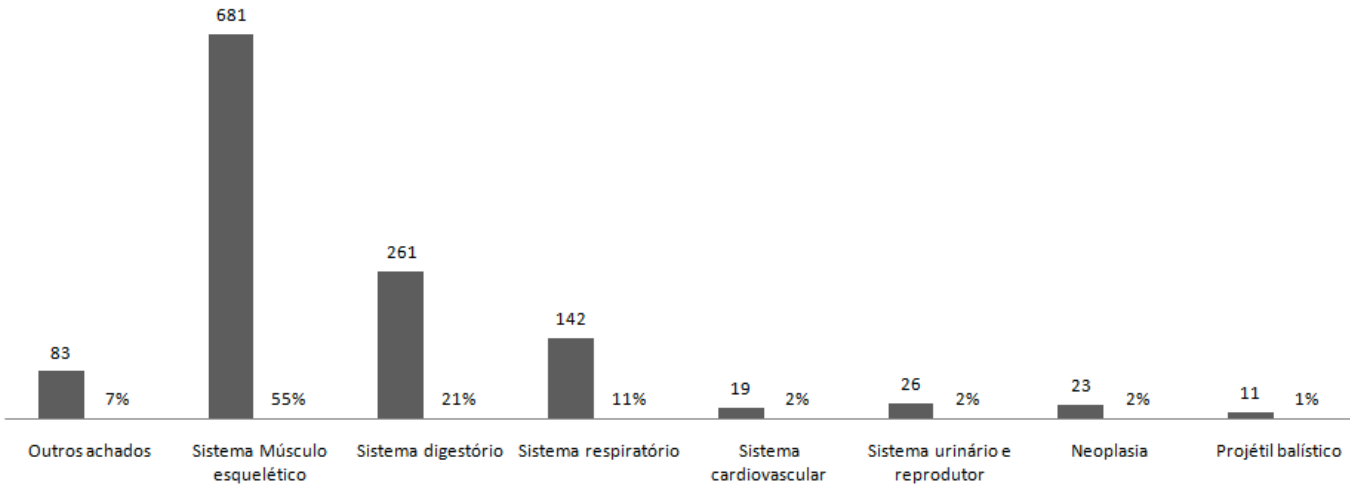
Gráfico 1 – Localização das alterações radiográficas das 1.198 aves avaliadas pelo Serviço de Radiologia.