TORÇÃO DE LOBO PULMONAR ASSOCIADA A PNEUMOTÓRAX EM UM CÃO BULLDOG: RELATO DE CASO

Lung lobo torsion with pneumothorax in a bulldog breed: case report

Ana Carolina Brandão de Campos Fonseca Pinto[1]; Cinthia Keiko Souto[1]; Bruno Ferrante[1]; Cláudia Matsunaga Martín[1]; Andressa Gianotti Campos[1]

[1]Faculdade de Medicina Veterinária e Zootecnia - Universidade de São Paulo - anacarol@usp.br

Resumo

A torção de lobo pulmonar é uma condição rara em cães, sendo mais comum em cães de grande porte e raças braquicefálicas. Pode ocorrer de forma espontânea ou associada a afecções torácicas como trauma ou efusão pleural. Áreas de enfisema pulmonar e pneumotórax podem ser complicações de quadros em que há rompimento alveolar, porém, na espécie humana a torção de lobo pulmonar já foi descrita secundariamente ao pneumotórax. O estudo em questão tem como objetivo descrever um caso de torção de lobo pulmonar em um cão bulldog americano e suas características de imagem por meio da radiografia e tomografia computadorizada.

Palavras-chave: torção de lobo pulmonar; cão; bulldog americano.

Abstract

Lung lobe torsion is a rare condition in dogs, more common in large breeds and brachycephalic breeds. Can be spontaneous or associated with thoracic diseases such as trauma or pleural effusion. Pulmonary emphysema or pneumothorax can be complications when occurs alveolar disruption, however, in human beings the lung lobe torsion was already described as secondary to pneumothorax. The present study aims to describe a case of lung lobe torsion on an american bulldog and its imaging features through radiography and computed tomography.

Key words: lung lobe torsion; dog; american bulldog.

Introdução

A torção de lobo pulmonar é uma condição rara em cães, caracterizada pela rotação de um lobo ao longo do eixo axial de seu próprio brônquio na região hilar do pedículo, levando a obstrução bronquial e vascular pulmonar[1,2,3]. A artéria e arteríolas pulmonares são obstruídas apenas parcialmente devido a maior pressão e resistência da parede arterial, enquanto as veias sofrem total oclusão, levando a congestão e consolidação pulmonar[1,3].

A torção do lobo médio é mais comum em cães de grande porte e do lobo cranial esquerdo em cães de pequeno porte[3]. Esta afecção já foi descrita em cães braquicefálicos, sendo a raça pug a principal representante[4].

Pode ocorrer de maneira espontânea em raças de grande porte, enquanto em cães de pequeno porte é frequentemente associada com efusão pleural, ruptura diafragmática, trauma torácico ou no período pós-operatório de cirurgias intratoracicas[5]. Contraditoriamente, alguns estudos parecem mostrar que nenhuma alteração torácica aumenta a probabilidade de ocorrência de torção de lobo pulmonar[1,6]. Neath e colaboradores[6] estudaram 22 cães e em apenas três foram relatadas doença pulmonar prévia a torção. Já D'anjou e colaboradores[1] constataram que apenas cinco de treze animais apresentavam doença pulmonar previamente a torção.

As manifestações clínicas, as avaliações hematológica e citológica de líquido pleural são inespecíficas para o diagnóstico de torção de lobo pulmonar. Portanto, as modalidades de imagem são fundamentais para o estabelecimento do diagnostico definitivo[6].

Os principais achados radiográficos de torção de lobo pulmonar são: aumento do lobo afetado, posicionamento não usual do lobo afetado, deslocamento ou obstrução do brônquio de fornecimento ao lobo afetado, efusão pleural. Pequenas bolhas de ar dispersas caracterizadas como áreas de enfisema (padrão vesicular) podem ser ocasionalmente observadas[1,2,4,6]. O posicionamento não usual do lobo pulmonar afetado é um importante achado para o diagnóstico da torção de lobo pulmonar, porém a consolidação pulmonar que ocorre devido à torção prejudica sua avaliação radiográfica. A efusão pleural também é um importante limitante para avaliação radiográfica o que torna duvidoso por vezes o seu diagnóstico, justificando a utilização do exame por tomografia computadorizada[2,3].

Ao exame de tomografia computadorizada, os principais achados de torção de lobo pulmonar são efusão pleural, interrompimento abrupto do trajeto bronquial no lobo afetado, aumento de atenuação no lobo rotacionado com presença de áreas de enfisema, aumento do volume e um posicionamento não usual do lobo pulmonar. Após administração intravenosa de meio de contraste iodado não há importante aumento de atenuação no lobo acometido quando comparado aos outros lobos pulmonares[2].

Figura 01. Imagens radiográficas em projeção laterolateral direita (A) e ventrodorsal (B). Nota-se lobo pulmonar com formato abaulado com opacificação difusa entremeada a pequenas coleções gasosas (setas) e coleção gasosa em espaço pleural (*).

O pneumotórax pode ser uma complicação dos casos em que há rompimento alveolar criando um efeito de válvula de via única, embora não seja uma complicação observada com frequência[1,7] . Seiler e colaboradores[2] relataram pneumotórax em apenas três dos dez casos em seu estudo, enquanto D'anjou e colaboradores[1] não constataram pneumotórax em nenhum dos 15 animais avaliados. Na espécie humana, a torção de lobo pulmonar pode ser ocasionada secundariamente ao pneumotórax[6,8].

O objetivo deste trabalho é descrever um caso de torção de lobo pulmonar em um cão bulldog americano e suas características de imagem por meio da radiografia e tomografia computadorizada.

Relato de Caso Atendeu-se um paciente canino, macho, bulldog americano, com dois anos de idade em um hospital veterinário apresentando dispnéia e cansaço, com evolução de 15 dias. Durante a auscultação torácica, denotou-se taquipneia e abafamento de sons cardíacos. Não foram encontradas alterações hematológicas e na bioquímica séricas relevantes. Solicitou-se exame radiográfico da região torácica e, posteriormente ao resultado apresentado, exame de tomografia computadorizada da mesma região para confirmação do diagnóstico.

Ao exame radiográfico do tórax identificaram-se pneumotórax, opacificação e redução volumétrica de lobos pulmonares caudais (atelectasia), e em hemitórax esquerdo, um lobo pulmonar apresentou formato abaulado, posicionamento dorsal, opacificação difusa entremeada a pequenas coleções gasosas e indefinição do trajeto da luz do brônquio segmentar correspondente (Figura 01).

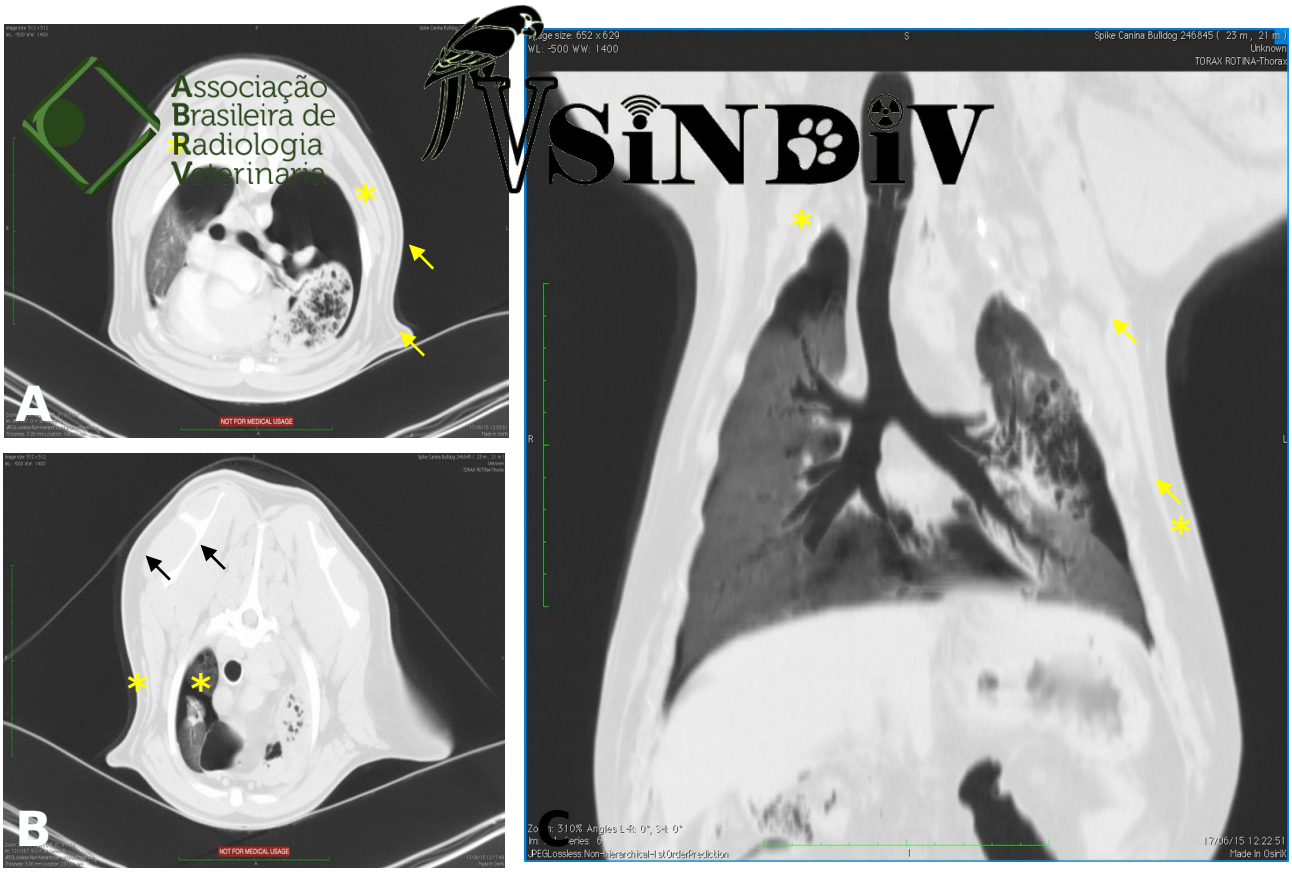

Figura 02. Imagens tomográficas em corte transversal (A e B) e reformatação dorsal (C) do tórax com janelamento para avaliação de campos pulmonares. Nota-se o padrão vesicular na porção caudal do lobo cranial esquerdo (setas amarelas), e áreas circunscritas hipoatenuantes na periferia de lobo cranial direito (setas pretas), assim como coleção gasosa em espaço pleural (*).

À tomografia computadorizada da região torácica identificou-se a interrupção abruta do brônquio do segmento caudal do lobo pulmonar cranial esquerdo, com importante aumento de seu volume e alteração de sua topografia. Além das alterações observadas pelo exame radiográfico, notou-se importante diminuição do lúmen do brônquio do segmento cranial do lobo pulmonar cranial esquerdo e atelectasia deste lobo pulmonar. Em lobo pulmonar cranial direito também foram observadas áreas circunscritas hipoatenuantes, compatíveis com bolhas ou áreas de enfisema pulmonar (Figura 02).

Instituiu-se tratamento cirúrgico, isto é, lobectomia do lobo pulmonar afetado (segmento caudal do lobo cranial esquerdo) com acesso em quarto espaço intercostal esquerdo. Após a cirurgia, o cão se recuperou plenamente, recebendo alta aos dez dias de pós-operatório.

Discussão

No caso relatado, a suspeita clínica baseou-se na anamnese e manifestações clínicas. O resultado dos exames laboratoriais foi inespecífico, sendo o diagnóstico definitivo estabelecido pelas modalidades de diagnóstico por imagem (exames radiografico e de tomografia computadorizada).

O exame radiográfico apresentou alterações muito sugestivas de torção de lobo pulmonar: aumento de volume e localização não usual do lobo afetado, não identificação do brônquio segmentar e presença de pequenas bolhas de ar entremeadas em parênquima

pulmonar, condizente com o discutido na literatura[1,2,4,6]. O diagnóstico pôde ser estabelecido pelo exame de tomografia computadorizada, por meio da identificação do ponto de interrupção do brônquio segmentar do segmento caudal do lobo pulmonar cranial esquerdo[2,3].

Neste caso não foi observada efusão pleural, um dos achados radiográficos encontrados com maior frequência em casos de torção de lobo pulmonar[1,2,4,6]. Entretanto, observou-se importante pneumotórax nos exames de imagem, complicação incomum na torção de lobo pulmonar[2,7]. Tal achado pode estar relacionado com rompimento alveolar do lobo afetado, assim como por rompimento das bolhas pulmonares detectadas em outros lobos.

O segmento caudal do lobo cranial esquerdo encontrava-se acometido pela torção, sendo este o mais relatado em raças de pequeno porte[3] condrodistróficas[1]. Até o momento, o presente caso foi o primeiro relatado em um cão braquicefálico de porte grande, da raça bulldog americano e associado à presença de pneumotórax, o que o reveste de maior importância.

Não foi possível determinar a causa do pneumotórax nesse caso, não se descartando, portanto, a possibilidade do mesmo ser a causa da torção lobar como já foi relatado no homem[8].

Conclusão

Ressalta-se aqui a importância dos exames radiográficos e de tomografia computadorizada para o diagnóstico definitivo da torção de lobo pulmonar e a correta identificação do lobo afetado para a viabilidade de tratamento cirúrgico. Deve-se considerar que o pneumotórax pode ocorrer em decorrência das bolhas pulmonares podendo ser, portanto, fator predisponente da torção lobar pulmonar, do mesmo modo que as bolhas pulmonares podem ser um achado de imagem e o pneumotórax ser secundário à torção pulmonar.

Referências

1- D'anjou MA et al. Radiographic Diagnosis of Lung Lobe Torsion 2005. Veterinary Radiology & Ultrasound; 46:478-484.
2- Seiler G et al. Computed Tomographic Features of Lung Lobe Torsion. Veterinary Radiology & Ultrasound 2008; 49:504-508.
3- Thrall DE. Textbook of Veterinary Diagnostic Radiology - Sixth Edition 2013; 629-631.
4- Hansen, NL et al. Segmental lung lobe torsion in a 7 week-old Pug. Journal of Veterinary Emergency and Critical Care. 2006; 16(3):215-218.
5- Suter, PF Thoracic radiography: A text atlas of thoracic diseases of the dog and cat 1984; 635-640.
6- Neath, PJ et al. Lung lobe torsion in dogs: 22 cases (1981-1999). Journal of the American Veterinary Medical Association. 2000; 217(7):1041-1044.
7- Lord PF et al. Lung lobe torsion in the dog. Journal American Animal Hospital Association 1973; 9: 473-482.
8- Chung, SH et al. Radiologic findings of lung lobe torsion in

reconstructed multidetector computed tomography image lead to early detection. Clinical Imaging. 2010; 34:400-403.